Acidente Vascular Encefálico

Larissa Fernandez Maringolo
Lucas Fernando de Melo Lima
Natália Canevassi dos Santos
Renata Alves da Silva
Thiago Luengo Tavares

Ambulatório Neurovascular
Faculdade de Medicina de Marília - Famema- 2014
Prof. Dr. Milton Marchioli

Conceitos

- Déficit neurológico, geralmente focal, de instalação súbita ou de rápida evolução, sem outra causa aparente que não vascular e com duração superior a 24 horas (ou menor, mas levando à morte).

- Divididos em Isquêmico (80-85% dos casos) e Hemorrágico (15-20% dos casos).

Conceitos

Ataque Isquêmico Transitório:

Episódio transitório de disfunção neurológica causada por isquemia encefálica, medular ou retiniana focal, sem evidências de infarto agudo à aquisição de imagens.

Infarto do SNC é definido como morte celular atribuível à isquemia do encéfalo, da medula espinhal ou da retina, baseada em evidência neuropatológica, neuroimagem e/ou evidência clínica de lesão PERMANENTE.

Epidemiologia

- Doenças cerebrovasculares, após as doenças cardiovasculares, são as que mais acometem vítimas com óbito no mundo.
- A doença cerebrovascular atinge 16 milhões de pessoas ao redor do globo a cada ano. Dessas, seis milhões morrem.
- Incidência nos EUA: 690.000 adultos/ano e 240.000 adultos sofrerão um AIT. É responsável por 1 a cada 19 mortes.
- O risco de recorrência é alto.
- 3-4% daqueles pacientes com AIT ou AVCi prévio podem sofrer um novo AVCi em um ano.

Epidemiologia

- Estatísticas do DATASUS: AVE é a causa mais comum de óbito no Brasil.
- De acordo com o DATASUS, em 2012 as doenças cerebrovasculares foram responsáveis por 100.194 óbitos, sendo a maioria, 43.332, na região Sudeste. De **jan/2013 até julho/2014** foram 67.205 internações por AVE, sendo a maioria, 28.873, no Sudeste e com média permanência de 7,6. O número de óbitos foi de 21.457, com taxa de mortalidade igual a 16,04. Nesse mesmo período, o valor dos serviços hospitalares foi de R$136.704.935,52.

Fatores de risco

- **Modificáveis –** Hipertensão, DM, Tabagismo, FA, Dislipidemias, Sedentarismo, Estenose carotídea assintomática, AIT, outras doenças cardíacas.
- **Não modificáveis –** Idade, Sexo, Raça, Hereditariedade.
- **Outros –** Álcool, Anticorpo antifosfolipídeo, Homocisteína elevada, processo inflamatório, infecção, TRH (RR alto e RA baixo).

Anatomia vascular

- O encéfalo é irrigado por dois sistemas arteriais: sistema carotídeo e sistema vertebrobasilar.
- Fluxo cerebral normal: acima de 55 ml/100g de tecido/minuto.
- Limiar crítico de fluxo: 10 a 20 ml/100g de tecido/minuto.

ORIGEM	ARTÉRIA	FIGURA	LOCALIZAÇÃO	REGIÃO VASCULARIZADA
ARTÉRIA CARÓTIDA INTERNA	Artéria Cerebral Anterior		Percorrem a fissura longitudinal do cérebro	• Face medial de cada hemisfério (do frontal ao sulco parieto-occipital); • Parte mais alta da face súpero-lateral de cada hemisfério. • Pólo Frontal.
	Artéria Cerebral Média		Percorrem o sulco lateral em toda a sua extensão	• Face súpero-lateral de cada hemisfério. • Pólo Temporal.
ARTÉRIA BASILAR	Artéria Cerebral Posterior		Contornam o pedúnculo cerebral e percorrem a face inferior do lobo temporal	• Face inferior do cérebro. • Pólo occipital.
ARTÉRIA CEREBRAL ANTERIOR	Artéria Comunicante Anterior	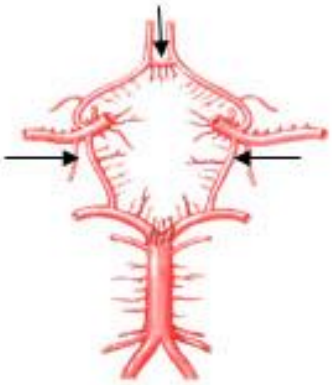	Entre as artérias cerebrais anteriores	• Círculo arterial do cérebro.
ARTÉRIA CEREBRAL POSTERIOR	Artéria Comunicante Posterior		Entre a artérias cerebral posterior e carótida interna	• Trato óptico, pedúnculo cerebral, cápsula interna e tálamo.

* Tabela descrita por Angelo Machado, Gray e Moore.

Etiologia e Fisiopatologia

- **AVCI** apresenta alterações estruturais e funcionais após a isquemia, surgindo uma região de infarto no qual o dano funcional e estrutural é irreversível (fluxo cerebral <10 ml/100g de tecido/minuto).
- Surge também uma zona de penumbra estruturalmente viável (fluxo cerebral <20 ml/100g de tecido/minuto).

Etiologia e Fisiopatologia

- Quando ocorre oclusão ou suboclusão de uma artéria, imediatamente se instala a isquemia, suficiente para causar disfunção neuronal, mas ainda reversível, sendo observada quando o fluxo cerebral cai abaixo de 20 ml/100g de tecido/min.
- Quando a isquemia é prolongada ou grave (<10 ml/100g de tecido/min), mesmo que por um breve período, o infarto (lesão neuronal irreversível) fatalmente ocorrerá.

Mecanismos do AVCI e AIT

1) Trombose de grandes vasos –

Relacionado à aterosclerose (pacientes com HAS, DM, DLP e tabagismo) - com trombose no local da placa aterosclerótica *in situ* ou tromboembolismo arterial. Episódios recorrentes de AIT.

2)Cardioembolismo –

Miocardiopatias, valvopatias e arritmias (trombo mural) causando oclusão vascular súbita por embolia. Mais frequente por FA.

Mecanismos AVCI e AIT

3)Trombose de pequenas artérias –

Oclusão de pequena artéria perfurante causando pequenos infartos em hemisférios ou tronco. Formação de cavitação ou lacuna. Comum em pacientes com DM, HAS.

4)Outros –

Arterites, estados hipercoaguláveis (trombofilias), dissecção arteriais cervicais, outras.

Nenhuma fonte definida é identificada em até 25% dos pacientes com infarto cerebral.

Mecanismos do AVCh

1) Hemorragia Intraparenquimatosa (HIP)

- Hipertensiva: principal causa - microaneurismas de Charcot e Bouchard – forma sacular.
- Mais frequente no putamen (50%) e substância branca subcortical (30%).
- Hemorragia → edema → coágulo → compressão de tecidos adjacentes
- Pode ocorrer dilatação ventricular.
- Outras causas: malformações vasculares, coagulopatias, associada a substâncias simpaticomiméticas e angiopatia amilóide.

Mecanismos do AVCh

2) Hemorragia subaracnóide (HSA)

- Causa mais frequente é a ruptura de aneurismas saculares.

- Extremamente grave (32-67% de mortalidade).

Quadro Clínico

- Déficit neurológico, focal, súbito ou progressivo (minutos a horas).
- Manifestação neurológica depende do território vascular acometido.

Déficit neurológico conforme território vascular acometido

TERRITÓRIO CAROTÍDEO

Artéria oftálmica	**Alteração visual monocular**
Artéria cerebral média	Déficit motor (predomínio braquiofacial) Déficit sensitivo Afasia (hemisfério dominante) Negligência (hemisfério não dominante)
Artéria cerebral anterior	Déficit motor (predomínio crural) Déficit sensitivo Sinais de frontalização

Déficit neurológico conforme território vascular acometido

TERRITÓRIO VERTEBROBASILAR

Artéria vertebral	Náuseas, vômitos e tontura. Acometimento de nervos cranianos baixos. Alterações cerebelares
Artéria cerebral posterior	Alterações de campo visual Rebaixamento de nível de consciência Déficit sensitivo Alteração de funções nervosas superiores
Artéria basilar	Déficit motor (frequentemente bilateral) Déficit sensitivo Rebaixamento de nível de consciência Alteração de nervos cranianos

Atendimento do Acidente Vascular Cerebral Agudo

Sinais de AVC: início súbito de perda de força, sensibilidade; dificuldade visual; dificuldade de falar; cefaleia intensa súbita; desequilíbrio, tontura

Início dos sintomas < 4 horas?

SIM

- Confirmar tempo dos sintomas.
- Solicitar TC de crânio sem contraste, hemograma, plaquetas,TP, KTTP, glicemia, Na, K, creatinina
- Aplicar escala de AVC do NIH.

Se não houver sangramento cerebral, verificar se há **critérios de exclusão para trombólise** . Caso paciente não possa receber trombólise, administrar AAS 100 a 300 mg/dia. Em caso de sangramento cerebral, seguir protocolo de hemorragia cerebral.

NÃO

TC sem contraste, conforme rotina
Se não houver sangramento cerebral, administrar AAS 100 a 300 mg/dia.
Em caso de sangramento cerebral, seguir protocolo de hemorragia cerebral.

EXAMES COMPLEMENTARES:

Colhidos à chegada:

- Hemograma
- Glicemia
- Ureia
- Creatinina
- Sódio
- Cálcio
- Potássio
- Exames de coagulação
- Eletrocardiograma
- Radiografia de tórax
- Exames de acordo com a circunstância clínica
- LCR: apenas quando há suspeita de HSA, quando a TC de crânio é normal
- **Neuroimagem: TC de crânio é o mais utilizado**

Diagnóstico diferencial:

- Crises epilépticas;
- Alterações metabólicas: hipoglicemia, hiperglicemia, hiponatremia, hipóxia, encefalopatia hepática;
- Infecções sistêmicas;
- Neoplasias e infecções do SNC.

Tomografia computadorizada no AVCI

AVCI:
Área hipoatenuante.
Realizada nas primeiras horas após os sintomas é negativa em 30% dos casos e permanece negativa nas primeiras 24 horas em até 50%.
Primeiras horas: leve apagamento de sulcos cerebrais, tênue hipoatenuação nos núcleos da base e o **sinal da artéria cerebral média hiperdensa**.

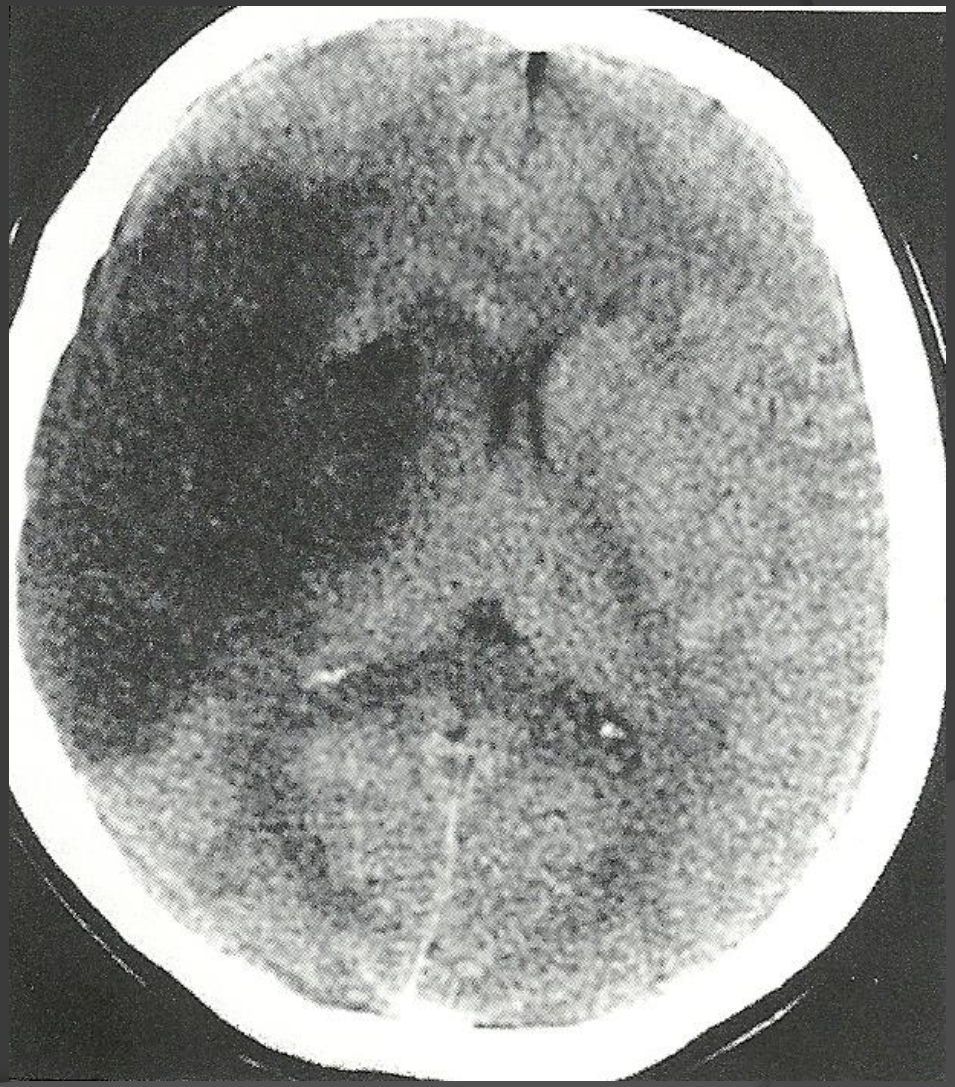

Tomografia computadorizada no AVCI

Sinal da artéria hiperdensa e edema em fase inicial na TC.

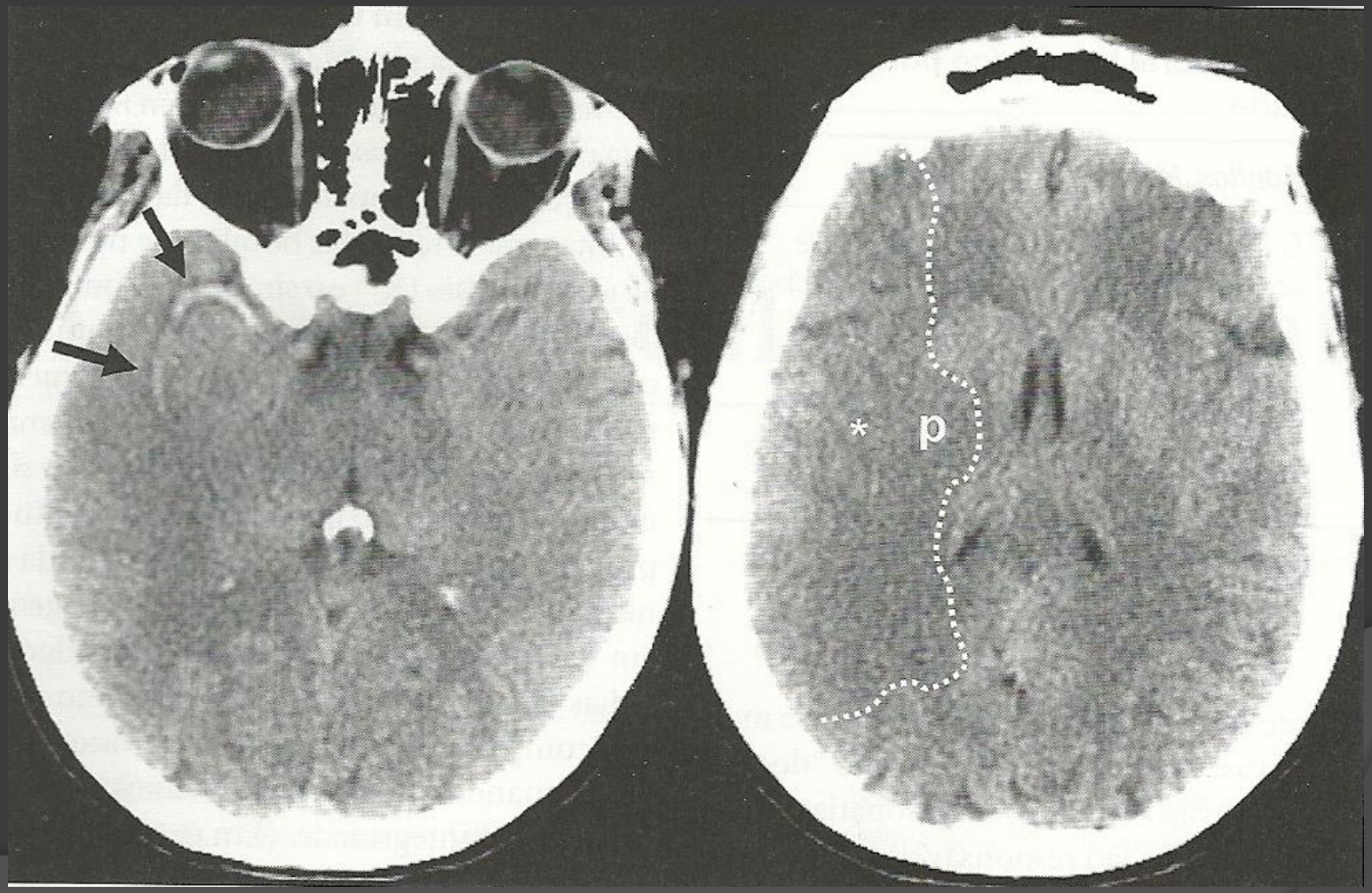

Ressonância magnética no AVCI

- Sinal baixo nas T1W1;
- Sinal alto em T2;
- Sinal alto em difusão;
- Sequência FLAIR é útil para detectar pequenas lesões no córtex e excluir HSA aguda.

A sequência de imagem mais sensível para detecção de isquemia cerebral é a RM ponderada em difusão (**DWI**), que pode tornar-se positiva minutos após o infarto, muito antes da TC indicar sinais sutis.
"Sinal da lâmpada acesa" em DWI precede mesmo a hiperintensidade nas imagens ponderadas em T2, que tipicamente se desenvolve 6 a 12 horas após o evento.

Ressonância magnética no AVCI

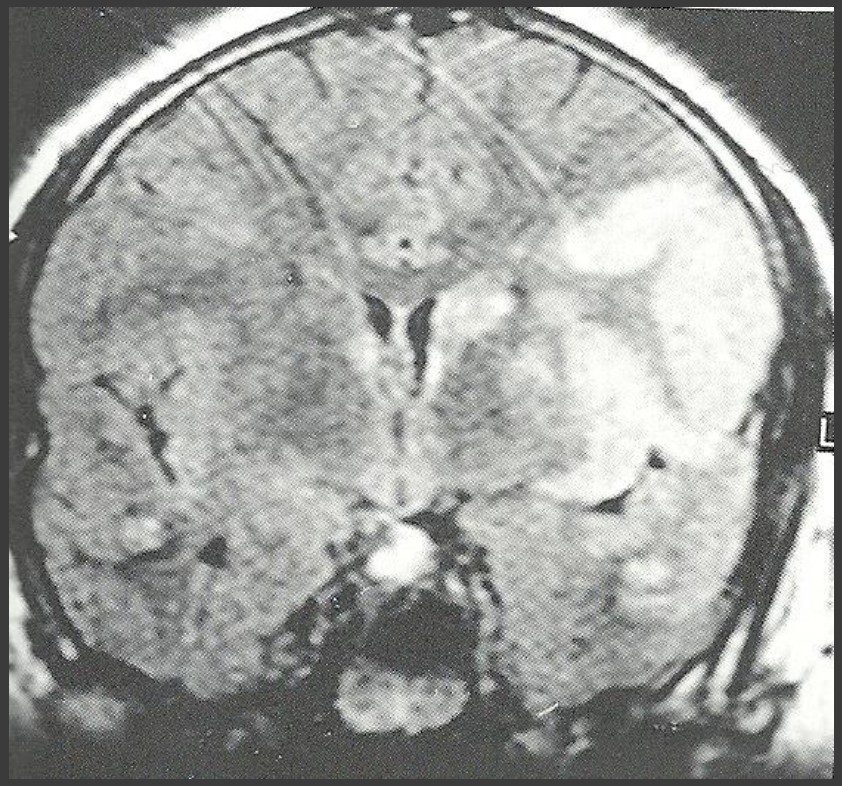

FLAIR

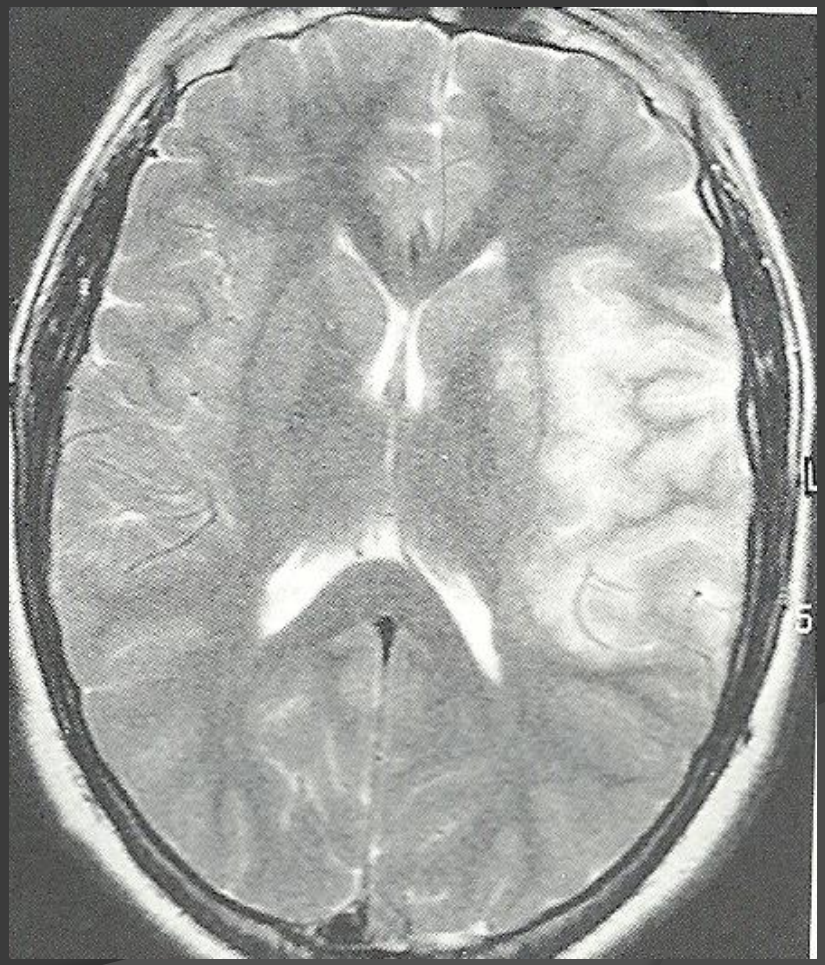

T2

Ressonância magnética no AVCI

Edema na fase inicial da isquemia – AVCI há aproximadamente 4 a 8 h.

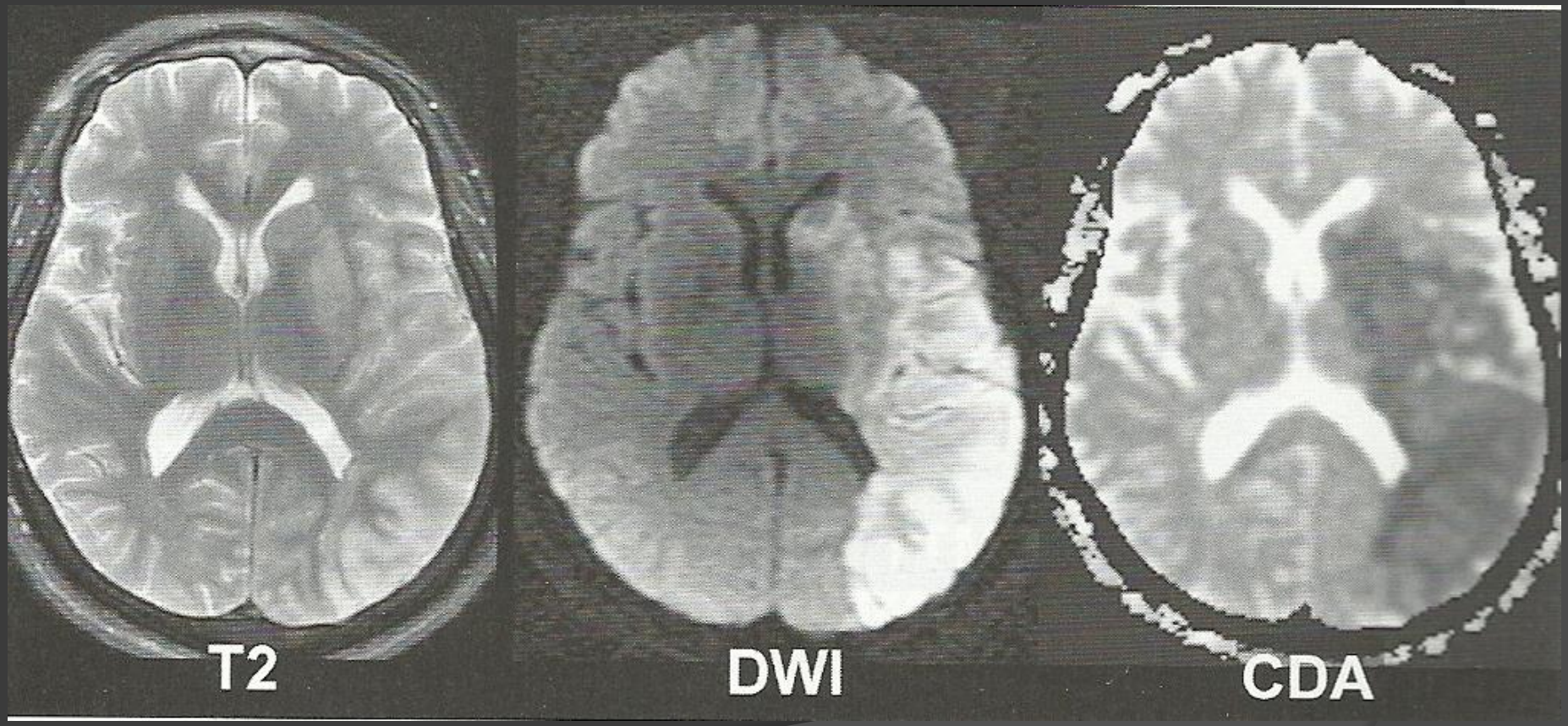

Ressonância magnética no AVCI

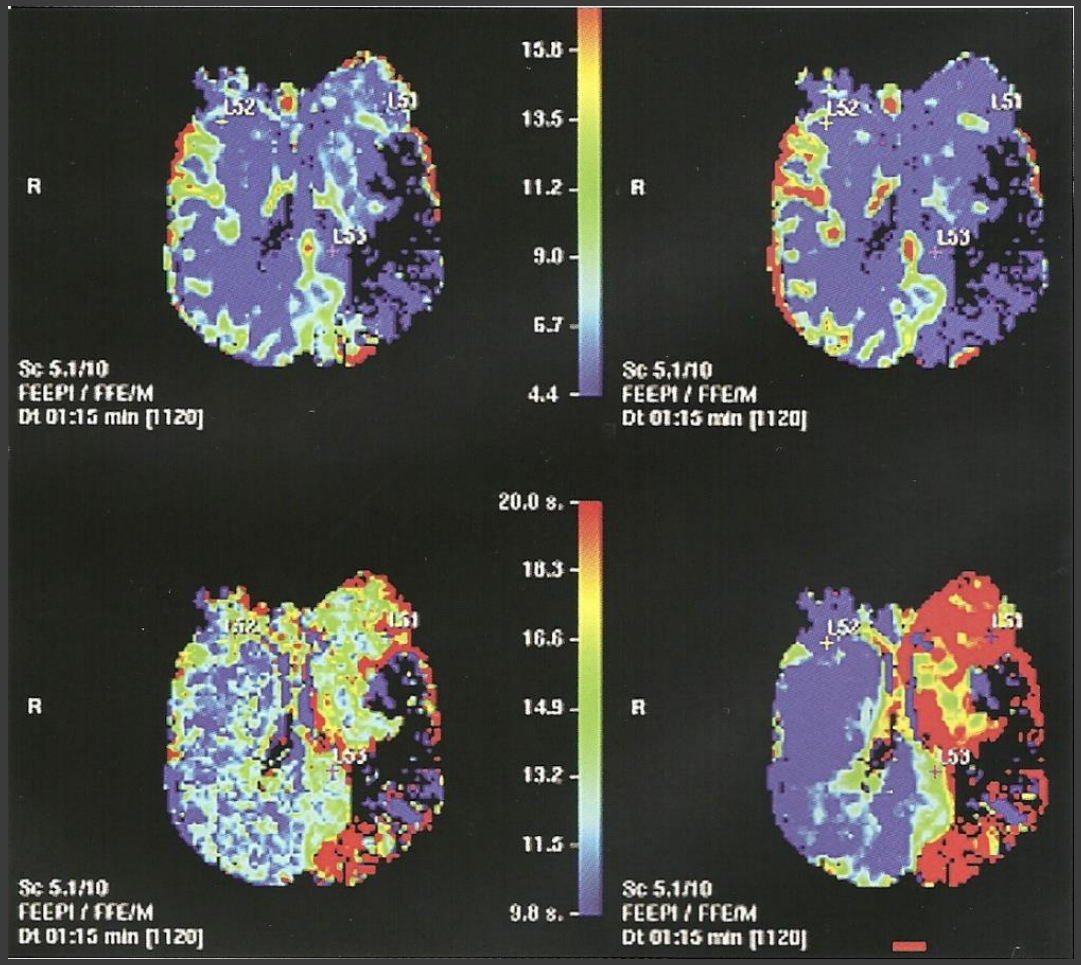

Mapa de perfusão por RM

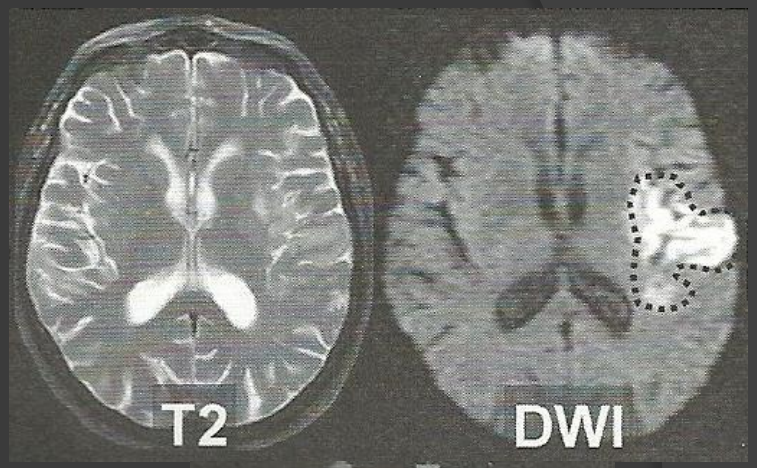

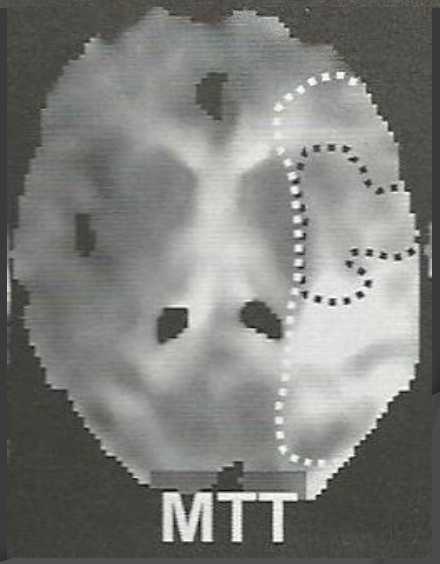

Tecido de risco – penumbra isquêmica

Tomografia computadorizada na HSA

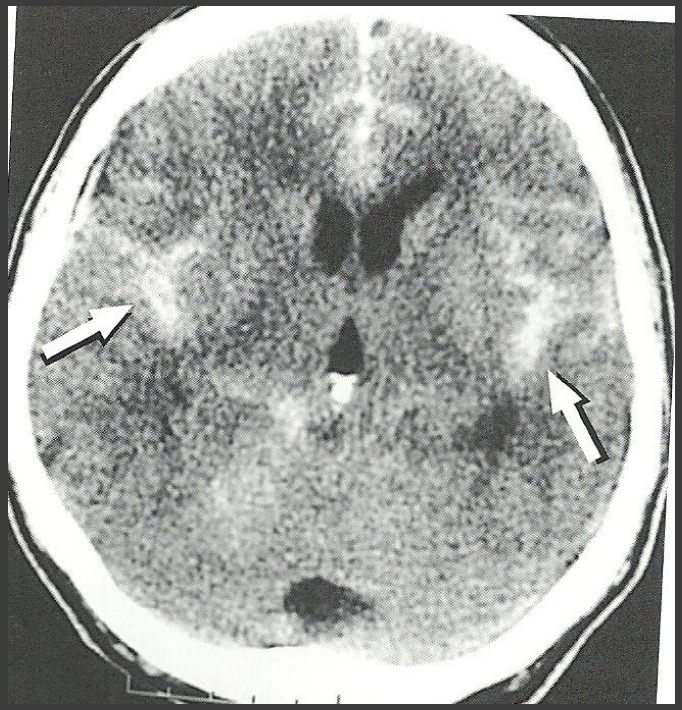

Imagem hiperatenuante ocupando cisternas e sulcos cerebrais. Sensibilidade relacionada à quantidade de sangue presente no espaço subaracnoide, com aumento da densidade do LCR hemorrágico.

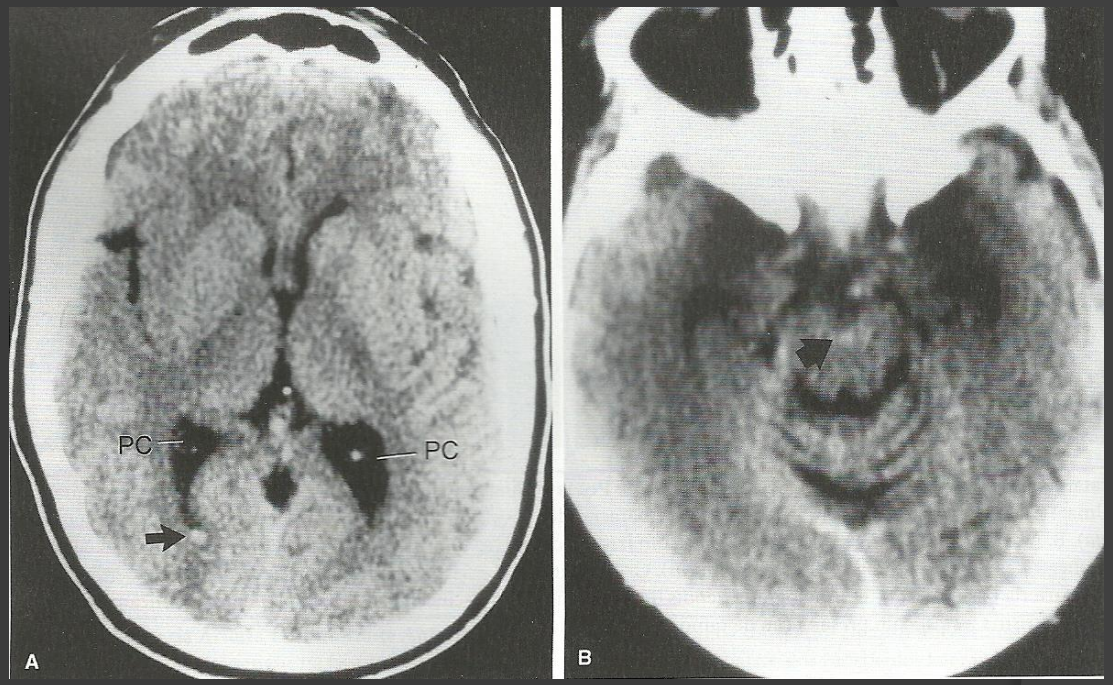

Melhores locais para procurar HSA na TC são as porções do espaço subaracnoideo onde a gravidade faz o sangue se depositar: fossa interpeduncular e faces mais posteriores dos cornos occipitais.

Tomografia computadorizada na HIP

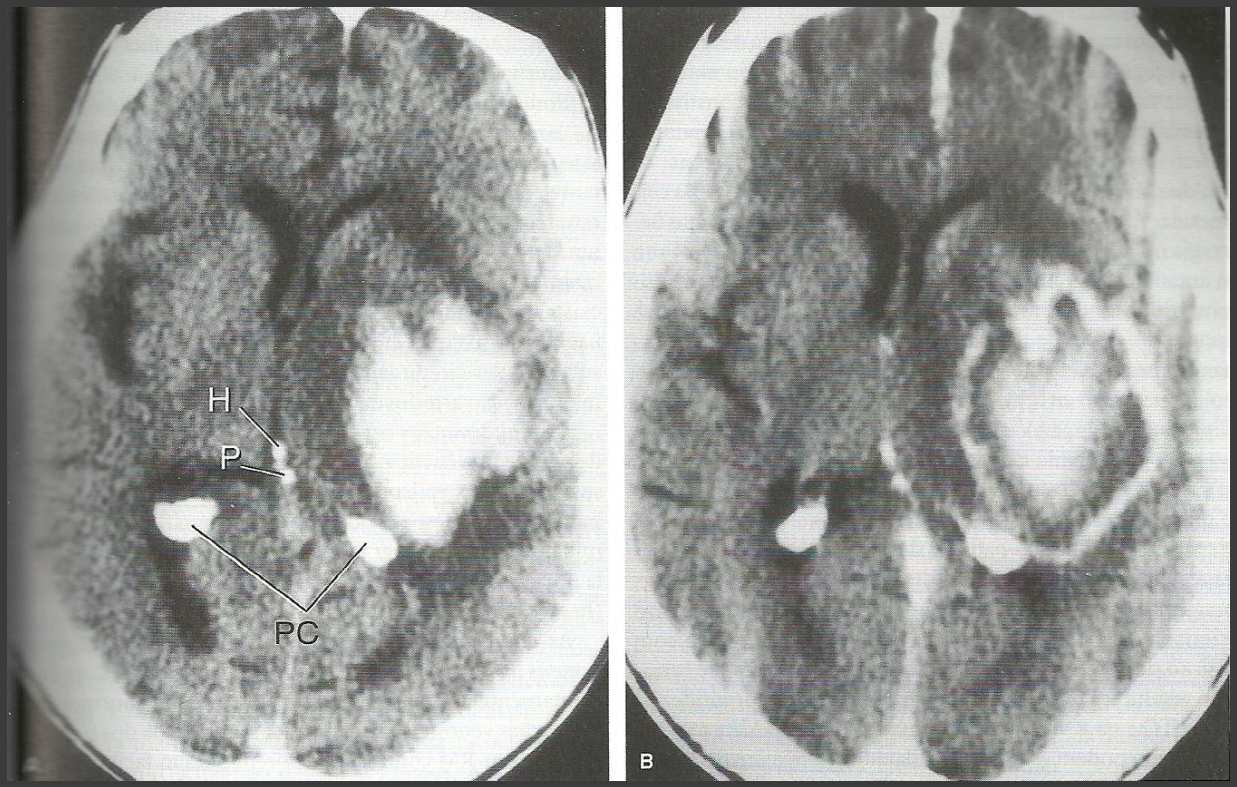

Hemorragia hipertensiva no putame.

Imagem hiperatenuante no parênquima encefálico, em geral com limites e localização bem definidos.

Complicações estruturais: inundação ventricular; hidrocefalia; edema cerebral; desvios hemisféricos; herniação.

Fase contrastada possibilita diagnóstico etiológico, como malformações arteriovenosas, aneurismas e tumores.

Investigação diagnóstica complementar

Suspeita	Exame Complementar
Cardioembolismo	Eco Doppler transtorácico ou transesofágico
Arritmias paroxísticas	Holter
Estenoses arteriais	Ecodoppler de artérias carótidas e vertebrais Doppler transcraniano Angiorressonância

- Angiografia cerebral digital: exame de referência para identificar o mecanismo da HSA.
- Liquor: Pode contribuir para diagnóstico de causas menos frequentes de AVCI, como arterites infecciosas e não infecciosas.
- Perfil de anticorpos
- Dosagem de anticorpos antifosfolípides
- Pesquisa de trombofilias

Terapia do AVCi

Terapia do AVCi

- Paciente deitado com cabeceira levemente inclinada.
- A PA persistirá elevada alguns dias após o quadro isquêmico, o que contribui para a manutenção da pressão de perfusão cerebral menos nociva à zona de penumbra.

Terapia do AVCi

- PA deve ser tratada nos seguintes casos:

Emergências hipertensivas (ex. IAM, IC)
PAS > 220mmHg ou **PAD > 120 mmHg**
Imediatamente **após tratamento trombolítico** (24h):
manter PA < 185/110 mmHg

- Escolha: betabloqueador

Trombolíticos

- Não devem ser administrados anticoagulantes ou antiagregantes plaquetários nas 24h após a trombólise.
- Critérios de inclusão:

- Id>18 a;
- Dx AVCI;
- Déficit neurológico mensurável pela escala do NIHSS;
- Evolução <4,5h;
- TC crânio sem hemorragia;
- Ausência de contraindicações.

Contraindicações da terapia trombolítica

- Início dos sintomas > 4,5 horas.
- Evidência de hemorragia na TC.
- Hipodensidade > 1/3 do território da ACM contralateral.
- Sintomas neurológicos sutis ou melhorando rapidamente.
- Apresentação clínica sugestiva de hemorragia subaracnóidea, mesmo com TC nl.
- Contagem plaquetária < 100.000/mm3
- Uso de heparina nas 48 horas prévias e tempo de tromboplastina parcial elevado.
- Uso atual de anticoagulantes orais com TP>15 segundos.
- Últimos 3 meses: cirurgia em SNC, grave TCE ou AVCI.

Contraindicações da terapia trombolítica

- Nos últimos 14 dias: cirurgia de grande porte.
- Sangramento urinário ou gastrointestinal nos últimos 21 dias.
- Histórico de hemorragia intracraniana espontânea.
- Últimos 7 dias: punção arterial em local não compressível, punção lombar recente *
- PA sistólica > 185mmHg ou diastólica >110mmHg em medidas repetidas no momento do início do tratamento.
- Paciente necessitando medidas agressivas para reduzir a PA a estes níveis neste momento.
- Glicemia < 50 ou > 400 mg/dL
- IAM ou Pericardite pós IAM nos últimos 3 meses.
- Crise convulsiva no início do AVCI.
- Conhecida malformação arteriovenosa, aneurisma ou tumor intracraniano.

Antiagregantes plaquetários

- AAS oral 325 mg de 24-48 h após AVC: recomendada como tratamento para a maioria dos pacientes e deve ser mantida por 2-4 semanas.(Classe I, nível A)
- Aspirina: não substitui outras intervenções agudas para o AVC, incluindo a administração de RtPA.(Classe III, nível B)
- Aspirina em terapia adjunta com trombolíticos: não é recomendada.(Classe III, nível A)
- Clopidogrel somente ou em combinação com aspirina: não é recomendada para o tratamento de AVC agudo.

Anticoagulantes

- Não há benefício do uso na fase aguda do AVCI.
- Recomendado para: pacientes com AIT de repetição, trombose de a. basilar, AVCI em progressão, dissecção arterial cervical (extracraniana).

Referências Bibliográficas

1. Goldman, L. Ausiello, D. Cecil Medicina. Capítulo 431. 23ª ed. Rio de Janeiro: Elsevier, 2009.
2. Martins, H.S. et al. Emergências Clínicas: Abordagem Prática. Parte IV, cap 51. 8ª ed. São Paulo: Manole, 2013.
3. Teixeira, R.A.; Silva, L.D.; Ferreira,V. Tratamento Trombolítico no Acidente Vascular Cerebral. Rev. Neurosc. Unifesp. v 12, n1. 2004.
4. Guidelines for the Early Management of Patientes with Acute Ischemic Stroke. Stroke. 2013; 44:870-947
5. Brasil. Ministério da Saúde. Secretaria de Atenção à Saúde. Departamento de Atenção Especializada. Manual de Rotinas para a atenção ao AVC. Brasília: Editora do Ministério da Saúde, 2013.
6. Brant W.E.; Helms C.A. Fundamentos de radiologia: diagnóstico por imagem. Vol 1, cap 4. 3ª ed. Rio de Janeiro: Guanabara Koogan, 2012.
7. Mello Junior, C.F. Radiologia Básica. Cap 5. Rio de Janeiro: Revinter, 2010.
8. www.brasil.gov.br/saude/2012/04/acidente-vascular-cerebral-avc
9. www.cdc.gov/stroke/statistics_maps.htm
10. www.datasus.gov.br : tabnet .datasus.gov.br/cgi/tabcgi.exe?sih/cnv/niuf.def